



ATLAS

OF DERMOSCOPY

Second Edition

Edited by

Ashfaq A. Marghoob, MD

Memorial Sloan-Kettering
Cancer Center's regional skin cancer clinic,
Hauppauge, New York, USA
Memorial Sloan-Kettering Cancer Center,
New York City, New York, USA

Josep Malvehy, MD

Melanoma Unit, University Hospital Clinic,
Barcelona, Spain

Ralph P. Braun, MD

Department of Dermatology,
University of Zurich,
Zurich, Switzerland

АТЛАС ДЕРМАТОСКОПИИ

Под редакцией
Ашфака А. Маргуба,
Хосепа Мальвея,
Ральфа П. Брауна

Перевод с английского
под редакцией
профессора Н.Н. Потеева

Редактор терминологии
А.В. Миченко



Москва
ИЗДАТЕЛЬСКАЯ ГРУППА
«ГЭОТАР-Медиа»
2021

ОГЛАВЛЕНИЕ

Авторы	7
Список сокращений и условных обозначений	9
Предисловие к изданию на русском языке	10
Предисловие к английскому изданию	11
Глава 1. Введение в дерматоскопию	12
Глава 2. Принципы дерматоскопии и дерматоскопическое оборудование	15
2.1. Введение	15
2.2. Принципы дерматоскопии с применением неполяризованного света	15
2.3. Принципы дерматоскопии с применением поляризованного света	16
2.4. Сравнение поляризованного и неполяризованного режимов дерматоскопии	18
2.5. Получение изображений при дерматоскопии	22
2.6. Выводы	23
Глава 3. Соответствие патогистологических изменений в ткани дерматоскопическим структурам	25
3.1. Цвета, определяемые при дерматоскопии	25
3.2. Структуры, определяемые при дерматоскопии	28
Глава 4. Двухэтапный алгоритм: дифференциальная диагностика меланоцитарных и немеланоцитарных новообразований кожи	51
4.1. Пересмотренная версия двухэтапного алгоритма	51
Глава 5. Немеланоцитарные новообразования	61
5.1. Базалиома	61
5.2. Актинический кератоз, болезнь Боуэна, кератоакантома и плоскоклеточный рак	70
5.3. Солнечные лентиго, себорейный кератоз и лихеноидный кератоз	81
5.4. Сосудистые новообразования	95
5.5. Дерматофибромы	107
Глава 6. Методы дифференциации меланомы и доброкачественных меланоцитарных невусов	120
6.1. Сопоставление аналитических признаков меланомы и доброкачественных невусов на гладкой коже: цвета и структуры	120
6.2. Модельный анализ	130
6.3. Правило ABCD	145
6.4. Метод Мензеса	152
6.5. Диагностический алгоритм из семи признаков и семь правил, позволяющих не пропустить скрытую меланому	159
6.6. CASH-алгоритм	169
6.7. Шкала оценки трех признаков	172
6.8. Пересмотренный вариант модельного анализа	177
Глава 7. Доброкачественные меланоцитарные новообразования	188
7.1. Врожденные меланоцитарные невусы	188
7.2. Диспластические (атипичные) невусы	201
7.3. Банальные невусы и растущие невусы	216
7.4. Голубой невус и его варианты	228
7.5. Невусы Шпиц и Рида	237
7.6. Рецидивирующие (персистирующие) невусы	247
Глава 8. Меланома	253
8.1. Поверхностно распространяющаяся меланома	253
8.2. Акрально-лентигозная меланома	261
8.3. Узловая меланома	272
8.4. Меланома по типу злокачественного лентиго	275
8.5. Беспигментная или гипопигментированная меланома	283
8.6. Неоднозначные, ложноположительные и ложноотрицательные новообразования	290
8.7. Десмопластическая и метастатическая меланома	304
Глава 9. Новообразования в особых анатомических областях	313
9.1. Кожа ладоней и подошв	313
9.2. Ногти	328
9.3. Новообразования кожи лица	337
9.4. Дерматоскопия волос и волосистой части кожи головы (трихоскопия)	354
9.5. Новообразования слизистых оболочек	367
Глава 10. Исключения из двухэтапного дерматоскопического алгоритма	375
10.1. Введение	375
10.2. Ошибки в классификации (ошибочно классифицированные образования)	375

10.2.1. Ошибочно классифицированные немеланоцитарные новообразования	375	12.2.9. Извитые или штопорообразные сосуды	426
10.2.2. Ошибочно классифицированные меланоцитарные новообразования	392	12.3. Модели строения сосудов	426
10.3. Коллизионные опухоли (образовавшиеся в результате слияния двух разных образований).	394	12.3.1. Коронаобразные сосуды	426
10.4. Заключение	394	12.3.2. «Клубничная» модель строения	427
Глава 11. Применение дерматоскопии в общей дерматологии	397	12.3.3. Модель строения по типу «нитей бус»	427
11.1. Введение	397	12.3.4. Фолликулярные красные точки	427
11.2. Энтмомодерматоскопия: новый метод в диагностике инфекционных и паразитарных заболеваний кожи	397	12.4. Выводы	427
11.2.1. Контагиозный моллюск	397	Глава 13. Диагностическая точность дерматоскопии	430
11.2.2. Чесотка	397	Глава 14. Наблюдение меланоцитарных новообразований кожи в динамике с применением цифровой дерматоскопии	434
11.2.3. Педикулез	399	14.1. Динамическое наблюдение с применением цифровой дерматоскопии для выявления ранней меланомы	434
11.2.4. Черный лишай	400	14.1.1. Краткосрочное наблюдение в динамике	434
11.3. Дерматоскопия при воспалительных заболеваниях кожи (инфламмоскопия)	401	14.1.2. Долгосрочный мониторинг	436
11.3.1. Красный плоский лишай	402	14.2. Естественное изменение меланоцитарных невусов, выявляемое при цифровой дерматоскопии	437
11.3.2. Псориаз	402	14.2.1. Риски и преимущества наблюдения	439
11.3.3. Розовый лишай	403	14.3. Резюме	441
11.3.4. Пигментные пурпурные дерматозы	404	Глава 15. Теледерматоскопия и компьютеризированная диагностика	444
11.3.5. Уртикарный васкулит	404	15.1. Телемедицина и теледерматология	444
11.4. Дерматоскопия при заболеваниях волос (трихоскопия)	404	15.2. Теледерматоскопия	444
11.4.1. Себопсориаз	404	15.3. Оборудование	445
11.4.2. Рубцовая алопеция — плоский фолликулярный лишай	405	15.4. Опыт применения теледерматоскопии	445
11.4.3. Очаговая алопеция	406	15.5. Ограничения и проблемы	446
11.5. Дерматоскопия ногтевого ложа (капилляроскопия)	407	15.6. Перспективные направления	447
11.6. Дерматоскопия в определении тактики лечения и наблюдения	408	15.7. Заключение	447
11.7. Выводы	409	15.7.1. Компьютеризированная диагностика	448
Глава 12. Сосудистые структуры	413	15.8. За и против	448
12.1. Введение	413	15.9. Выводы	448
12.1.1. Анатомическое строение сосудов в норме	413	Глава 16. Дополнительные методы исследования	450
12.1.2. Микроокружение опухоли	418	16.1. Ультразвуковое исследование	450
12.2. Первичное строение сосудов	418	16.2. Оптическая когерентная томография	451
12.2.1. Древоидные кровеносные сосуды	418	16.3. Спектрофотометрия	452
12.2.2. Сосуды по типу «шпилек для волос»	420	16.4. Конфокальная сканирующая лазерная микроскопия	453
12.2.3. Точечные сосуды	421	16.4.1. Основные принципы	453
12.2.4. Молочно-красные глобулы/области	422	Глава 17. Заключение	457
12.2.5. Гломерулярные сосуды	423	Литература	457
12.2.6. Сосуды по типу запятой	424	Предметный указатель	465
12.2.7. Неправильные линейные сосуды	424		
12.2.8. Полиморфные сосуды	424		

Ашфак А. Маргуб, Ральф П. Браун, Хосеп Мальвей

Время дерматоскопии как метода выбора для клинической диагностики злокачественных новообразований кожи стремительно приближается. Уже сейчас многие дерматологи прибегают к дерматоскопии (Noor et al., 2009; Terushkin et al., 2010; Venugopal et al., 2011), и вопросы, касающиеся этого метода диагностики, для многих дерматологов стали частью выпускных квалификационных экзаменов. Интерес к изучению дерматоскопии также повышается со стороны врачей общей практики (семейных врачей), врачей узких специальностей, практикующих медицинских сестер, фельдшеров. Доказано, что применение дерматоскопии улучшает качество диагностики дерматологов, врачей общей практики и даже студентов-медиков. Другими словами, дерматоскопия начала распространяться в медицинской среде и за пределами дерматологии. В некоторых странах дерматоскопия даже включена в клинические рекомендации. Так, в рекомендациях для клинической практики по лечению меланомы в Австралии и Новой Зеландии («Clinical Practice Guidelines for the Management of Melanoma in Australia and New Zealand») изучение и применение дерматоскопии рекомендовано клиницистам, имеющим дело в повседневной практике

с пигментированными новообразованиями кожи. Упомянутые рекомендации основаны на принципах доказательной медицины и имеют уровень доказательности А, что соответствует высокой достоверности, достаточной для того, чтобы руководствоваться ими в практике.

Редакторы настоящей книги считают, что повсеместное признание дерматоскопии как метода, повышающего уровень врачебного мастерства, — это лишь вопрос времени.

В связи с этим рассмотрим некоторые причины, по которым клиницистам необходимо обучаться дерматоскопии (табл. 1.1).

- *Дерматоскопия значительно повышает точность диагностики меланомы in vivo.* Дерматологи способны диагностировать при стандартном клиническом осмотре невооруженным глазом лишь 65–80% случаев меланомы. Например, в онкологическом отделении отдела по изучению рака кожи медицинского центра Нью-Йоркского университета имени Лангона точность диагностики при применении строгих критериев (т.е. одно новообразование — один диагноз) составила только 64% (Grin et al., 1990). Дерматоскопия же способна повысить этот показатель на 10–27% (Kittler et al., 2002).
- *С помощью дерматоскопии можно отличить большинство элементов поражений кожи от меланомы.* Нередко при осмотре невооруженным глазом приходится сталкиваться с пигментными образованиями, имеющими некоторые или даже все клинические признаки меланомы, которые при дерматоскопии однозначно квалифицируют как другой тип поражения кожи (не меланома).
- *Дерматоскопия позволяет снизить частоту ненужных биопсий.* Согласно данным некоторых исследований, соотношение доброкачественные/злокачественные новообразования при исследовании пигментированных кожных элементов снижается при применении дерматоскопии по сравнению со стандартной клинической диагностикой (Carli et al., 2004).
- *Основное оборудование для проведения дерматоскопии вполне доступно.* По сравнению с другими существующими приборами, применяемыми в дерматологии [например, отражательная конфокальная микроскопия (ОКМ)], дерматоскопы относительно недороги. Это

Таблица 1.1. В чем заключается польза дерматоскопии?

Позволяет исследователю сконцентрироваться на конкретном образовании и сформулировать логический спектр дифференциальной диагностики
Помогает отличать меланоцитарные новообразования от немеланоцитарных
Помогает отличать доброкачественные новообразования от злокачественных
Повышает диагностическую точность
Повышает уверенность исследователя в клиническом диагнозе
Подтверждает диагноз, установленный невооруженным глазом (клинико-дерматоскопическая корреляция)
Улучшает соотношение биопсий злокачественных/доброкачественных образований (позволяет избежать ненужных биопсий)
Помогает изолировать подозрительные области в пределах новообразований, выделяя их для более пристального патогистологического исследования (клинико-дерматоскопически-гистологическая корреляция)
Позволяет более точно определить границы некоторых образований для четкого картирования границ хирургического иссечения
Помогает осуществлять динамическое наблюдение за пациентами с множественными невусами
Помогает успокоить пациентов

Источник: Benvenuto, Marghoob (2006).

делает такую технологию доступной большинству клиницистов.

- *Дерматоскопами легко пользоваться.* Нанесение иммерсионной жидкости или геля в месте контакта линзы дерматоскопа с кожей позволяет врачу рассмотреть элементы поражения кожи через увеличивающий изображение окуляр с высокой четкостью. Жидкая промежуточная среда за счет выравнивания коэффициента рефракции рогового слоя и контактной линзы позволяет врачу визуализировать структуры, расположенные в глубине кожи. Однако появление поляризованных дерматоскопов избавило от необходимости применения иммерсионной жидкости и прямого контакта с кожей (см. главу 2).
- *Для облегчения распознавания элементов поражения кожи разработано несколько специальных алгоритмов диагностики.* Прежде всего эти алгоритмы были созданы для тех, кто только начинает применять дерматоскопию. Сведения об этих алгоритмах представлены в главах 4 и 6.
- *Дерматоскопия стала мощным дополнительным методом ранней диагностики меланомы.* Свойствами «хорошего» диагностического метода считают точность, отсутствие нежелательных явлений, опасность диагностируемого заболевания в случае его нераспознавания, эффективность лечения при ранней постановке диагноза (Jaeschke et al., 1994). Дерматоскопия обладает всеми перечисленными признаками, так как целевое заболевание — меланома в случае ранней диагностики и удаления излечимо.
- *Дерматоскопия — неинвазивная техника, позволяющая микроскопировать структуры, находящиеся под поверхностью кожи, не видимые невооруженным глазом.* В связи с этим применение дерматоскопии не требует от пациента дополнительных затрат на инвазивные процедуры, например на выполнение биопсии, подготовку биопсийного материала и интерпретацию результатов микроскопии биоптата. Отказ от излишних биопсий приводит к общему снижению затрат системы здравоохранения.
- *Дополнение полного осмотра кожи дерматоскопией не приводит к росту затрат времени на диагностику.* Zalaudek и соавт. (2008) продемонстрировали, что в среднем на полный осмотр кожи без дерматоскопии уходит 70 с, а с дерматоскопией — 142 с. Авторы пришли к выводу, что полный осмотр кожи (с дерматоскопией или без нее) обычно занимает менее 3 мин. Они утверждают, что затраты такого количества времени вполне адекватны, учитывая возможность сокращения смертности из-за рака кожи.
- *Опубликованные метаанализы показали преимущества и пользу дерматоскопии.* В многочисленных исследованиях приведены данные, указывающие на тот факт, что диагностическая точность дерматоскопии превосходит таковую для невооруженного глаза (Vestergaard et al., 2008; Vafounta et al., 2001).
- *Дерматоскопия позволяет исследователю сосредоточиться на конкретном элементе поражения.* Данная процедура дает возможность сделать паузу в активном полном клиническом осмотре кожи, давая время подумать и сформулировать логический спектр дифференциальной диагностики. Дерматоскопия также позволяет обдумать заключение, сформулированное в результате осмотра невооруженным глазом, и предоставляет дополнительный шанс установить правильный диагноз.
- *Дерматоскопия помогает отличать меланоцитарные образования от немеланоцитарных.* Эта концепция рассмотрена в главе 10 на примере «двушаговой» инициальной дерматоскопической процедуры, позволяющей отличить меланоцитарные образования от немеланоцитарных.
- *Дерматоскопия повышает уверенность врача в клиническом диагнозе.* Установлено, что по сравнению с осмотром невооруженным глазом дерматоскопия дает бóльшую степень убежденности в правильности клинического диагноза (Wang et al., 2008). Проведение дерматоскопии также убеждает пациента в том, что для принятия решения относительно необходимости проведения биопсии предприняты дополнительные диагностические процедуры. Если при дерматоскопии уверенность в доброкачественной природе новообразования достигает 100%, биопсии практически всегда можно избежать.
- *Дерматоскопия позволяет пристально изучить подозрительные области в пределах крупных образований.* Обнаружение таких областей полезно для указания фрагментов в пределах новообразования, которые необходимо более прицельно изучить при микроскопии биоптатов (Marghoob et al., 2009).
- *Дерматоскопия помогает точнее определить границы некоторых новообразований для установления границ иссечения при их хирургическом удалении.* В качестве примера можно привести возможность распознавать с помощью дерматоскопии субклинического распространения злокачественной лентиго-меланомы на лице (Robinson, 2004).
- *Дерматоскопия помогает проводить динамическое наблюдение за пациентами с множественными меланоцитарными невусами.* У таких пациентов некоторые невусы обладают свойствами, которые не соответствуют пол-

ным критериям меланомы, однако имеют некоторые «подозрительные» признаки. С помощью сравнительного подхода и выполняемой с высокой частотой (например, каждые 3 мес) последовательной цифровой дерматоскопической фотофиксации можно осуществлять динамическое наблюдение за похожими друг на друга новообразованиями, которые либо остаются неизменными, либо демонстрируют доброкачественную трансформацию (Altamura et al., 2008; Argenziano, 2011).

Следует отметить некоторые особенности второго издания данного атласа. Настоящее издание полностью переработано для предоставления наиболее современной информации относительно дерматоскопии. Редакторы собрали экспертов по дерматоскопии, чтобы написать главы, касающиеся тем, которые представляют области их интересов (в которых они специализируются). Тем не менее многие главы в последующем были отредактированы и/или в значительной степени переписаны докторами Ashfaq A. Marghoob и Ralph Braun для более последовательного предоставления информации. За это мы просим у авторов отредактированных глав прощения. Автор схем, добавленных во многих главах для облегчения читателю представления определенных дерматоскопических структур, — Josep Malvehy. Более того, многие из предоставленных дерматоскопических фотографий были заменены более подходящими, из личных коллекций редакторов, и лучше иллюстрирующими соответствующие явления. Все это было сделано, чтобы создать унифицированное руководство по дерматоскопии, которое будет обращаться к читателю с позиций единой точки зрения. Мы искренне надеемся, что эта книга поможет как новичкам, так и экспертам в дерматоскопии повысить уровень навыков. Без сомнения, мы, редакторы, вложили в эту книгу наши сердца и души, благодаря чему и сами обогатились знаниями и повысили собственное мастерство дерматоскопии. Именно поэтому мы навсегда останемся в долгу перед всеми теми, кто внес вклад в создание данного атласа.

Меланома расписывает кожу своими собственными чернилами, и это послание необходимо прочитать. К сожалению, некоторые видят, но не понимают.

Neville Davis (Davis, 1978).

Литература

- Altamura D., Avramidis M., Menzies S.W. Assessment of the optimal interval for and sensitivity of short-term sequential digital dermoscopy monitoring for the diagnosis of melanoma // Arch. Dermatol. 2008. Vol. 144. P. 502–506.
- Argenziano G. Dermoscopy of patients with multiple nevi. Improved management recommendation using a comparative diagnostic approach // Arch. Dermatol. 2011. Vol. 147. P. 46–49.
- Bafounta M.L., Beauchet A., Aegerter P. Saia P. Is dermoscopy useful for the diagnosis of melanoma? Results of a meta-analysis using techniques adapted to the evaluation of diagnostic tests // Arch. Dermatol. 2001. Vol. 137. P. 1361–1363.
- Benvenuto C., Marghoob A.A. Ten reasons why dermoscopy is beneficial for the evaluation of skin lesions // Expert. Rev. Dermatol. 2006. Vol. 1. P. 1–6.
- Carli P., De Giorgi V., Crocetti E. et al. Improvement of malignant/benign ratio in excised melanocytic lesions in the «dermoscopy era»: a retrospective study 1997–2001 // Br. J. Dermatol. 2004. Vol. 150. P. 687–692.
- Davis N. Modern concepts of melanoma and its management // Ann. Plast. Surg. 1978. Vol. 1. P. 628–629.
- Grin C., Kopf A., Welkovich B. et al. Accuracy in the clinical diagnosis of malignant melanoma // Arch. Dermatol. 1990. Vol. 126. P. 763–766.
- Jaeschke R., Guyatt G., Sackett D.L. Users' guides to the medical literature. III. How to use an article about a diagnostic test. A. Are the results of the study valid? // JAMA. 1994. Vol. 271. P. 389–391.
- Kittler H., Pehamberger H., Wolff K., Binder M. Diagnostic accuracy of dermoscopy // Lancet Oncol. 2002. Vol. 3. P. 159–165.
- Marghoob A.A., Changehien L., DeFazio J. et al. The most common challenges in melanoma diagnosis and how to avoid them // Australas J. Dermatol. 2009. Vol. 50. P. 1–15.
- Noor O., Nanda A., Rao B.K., A dermoscopy survey to assess who is using it and why it is or is not being used // Int. J. Dermatol. 2009. Vol. 48. P. 951–952.
- Robinson J.K. Use of digital epiluminescence microscopy to help define the edge of lentigo maligna // Arch. Dermatol. 2004. Vol. 140. P. 1095–1100.
- Terushkin V., Oliveria S.A., Marghoob A.A., Halpern A.C. Use of and beliefs about total body photography and dermoscopy among US dermatology training programs: an update // J. Am. Acad. Dermatol. 2010. Vol. 62. P. 794–803.
- Venugopal S.S., Soyer H.P., Menzies S.W. Results of a nationwide dermoscopy survey investigating the prevalence, advantages and disadvantages of dermoscopy use among Australian dermatologists // Australas J. Dermatol. 2011. Vol. 52. P. 14–18.
- Vestergaard M., Macaskill P., Holt P., Menzies S.W. Dermoscopy compared with naked eye examination for the diagnosis of primary melanoma: a meta-analysis of studies performed in a clinical setting // Br. J. Dermatol. 2008. Vol. 159. P. 669–676.
- Wang S.Q., Dusza S.W., Scope A. et al. Differences in dermoscopic images from nonpolarized dermoscope and polarized dermoscope influence the diagnostic accuracy and confidence level: a pilot study // Dermatol. Surg. 2008. Vol. 34. P. 1389–1395.
- Zalaudek I., Kittler H., Marghoob A.A. et al. Time required for a complete skin examination with and without dermoscopy: a prospective, randomized multicenter study // Arch. Dermatol. 2008. Vol. 144. P. 509–513.

Принципы дерматоскопии и дерматоскопическое оборудование

Стивен К. Ванг, Ашфак А. Маргуб, Алон Скоуп

2.1. ВВЕДЕНИЕ

Дерматоскопию, которую в ежедневной работе чаще называют дермоскопией¹, проводят с помощью ручного микроскопа — дерматоскопа (дермоскопа), оснащенного увеличивающей линзой и источником света. Это устройство позволяет врачу изучить первичное строение участков новообразований, расположенных под поверхностью кожи. В руках опытных врачей дерматоскопия позволяет повысить точность клинической диагностики (Bafounta et al., 2001; Kittler et al., 2002) и уровень достоверности диагноза (Benvenuto-Andrade et al., 2006) пигментированных и беспигментных новообразований кожи. Несмотря на то что визуальный осмотр кожного покрова невооруженным глазом позволяет врачу оценить такие макроскопические морфологические признаки новообразований кожи, как размер, форма, цвет, контуры и локализация, дерматоскопия позволяет врачу визуализировать структуры, находящиеся под поверхностным слоем рогового слоя вплоть до уровня поверхности дермы. Другими словами, дерматоскопия реализует новый принцип оценки морфологических характеристик новообразований кожи благодаря возможности определения цветов и структур, обычно не видимых при осмотре невооруженным глазом.

В 1970-е годы Рона МакКи (Rona MacKie) стала одним из первых клиницистов, признавших преимущества использования дерматоскопии в предоперационной оценке сомнительных пигментированных новообразований кожи (ПНК) (MacKie, 1971, 1972). В дальнейшем многие врачи и ученые во всем мире активно изучали возможности клинического применения этого метода, и наибольший прогресс был достигнут в области определения дерматоскопических моделей строения и структур пигментированных и беспигментных новообразований кожи. В настоящее время нет сомнений

в том, что дерматоскопия служит ценным клиническим методом, позволяющим провести неинвазивное исследование *in vivo* и установить диагноз новообразований кожи.

2.2. ПРИНЦИПЫ ДЕРМАТОСКОПИИ С ПРИМЕНЕНИЕМ НЕПОЛЯРИЗОВАННОГО СВЕТА

Дерматоскопия позволяет получить информацию, дополняющую результаты осмотра новообразований кожи с помощью простой увеличивающей лупы. Для понимания того, каким образом дерматоскопия позволяет получить эту информацию, необходимо знать оптические принципы дерматоскопии, а именно — механизмы взаимодействия света с кожей. Поскольку коэффициент преломления рогового слоя кожи больше, чем у воздуха, большая часть падающего света отражается от поверхности кожи (рис. 2.1) (Anderson и Parrish, 1981; Pan et al., 2008); это диффузное обратное рассеивание света поглощает сетчатка. Таким образом, затрудняется визуализация потока света, отражающегося от более глубоких слоев кожи. Следовательно, при осмотре невооруженным глазом можно определить морфологические характеристики поверхностного слоя кожи (рогового слоя) и лишь в незначительной степени оценить цвет и структуру изменений кожи, локализованных в более глубоких слоях эпидермиса и дермы.

В первом карманном дерматоскопе, введенном в клиническую практику, для освещения кожи был использован источник неполяризованного света. В настоящее время в большинстве неполяризованных дерматоскопов применяют светоизлучающие диоды, которые обеспечивают освещение, и такие дерматоскопы оснащены линзами с увеличением в 10 раз (рис. 2.2). Изучение новообразований кожи с помощью дерматоскопии с применением неполяризованного света (неполяризованной дерматоскопии, НПД) требует прямого контакта

¹ Примечание редактора: термин «дермоскопия» получил широкое распространение за рубежом, хотя большинство ведущих специалистов признают его неточность («дермоскопия» буквально означает «осмотр дермы») и предпочитают использование термина «дерматоскопия» (означает «осмотр кожи»).

стекла дерматоскопа с кожей, необходимое условие при этом — наличие между ними иммерсионной жидкости (индекс преломления которой в идеале совпадает с индексом преломления кожи) (рис. 2.3). При такой установке прибора кожа граничит не с воздухом, а с иммерсионной жидкостью.

Поскольку индексы преломления наиболее точно соответствуют на границе раздела кожа → жидкость → стекло, уменьшается и отражение света, что нивелирует блики, в результате чего роговой слой становится более прозрачным. Такая оптическая конструкция позволяет исследователю увидеть глубже лежащие структуры в коже (рис. 2.4). Становится понятным, что при использовании НПД чрезвычайно важно устранить так называемые воздушные карманы (т.е. пузырьки воздуха), присутствующие между стеклянной пластиной дерматоскопа, жидкостью и кожей. Такие воздушные карманы создают зону контакта кожи с воздухом, которая делает невозможной визуализацию исследователем структур, расположенных ниже рогового слоя.

При дерматоскопии могут быть использованы различные иммерсионные жидкости, в том числе вода, минеральное масло, спирт или гель [например, ультразвуковой (УЗ) или антибактериальный гель]. В исследовании Gewirtzman и соавт. (2003) установили, что 70% спирт служит наилучшей иммерсионной жидкостью, так как при его применении формируется меньше пузырьков воздуха и получаются более четкие изображения. Дополнительное преимущество спирта — его способность уменьшать бактериальную контамина-

цию, благодаря чему спирт более гигиеничен по сравнению с другими типами жидкостей (Stauffer et al., 2001). Однако при обследовании ногтевого аппарата большие преимущества по сравнению со спиртом имеют УЗ- или антибактериальный гель (Ronger et al., 2002; Kelly и Purcell, 2006), так как вязкость геля предотвращает его стекание по выпуклой поверхности ногтя. Часто в геле присутствуют воздушные пузырьки, которые в нем находятся как бы в ловушке и могут препятствовать получению четких изображений новообразований кожи. Для уменьшения содержания воздушных пузырьков флаконы с гелем рекомендовано хранить вниз крышкой, а также избегать встряхивания флакона; кроме того, следует выдавливать небольшое количество геля перед использованием для удаления остатков высохшего геля.

2.3. ПРИНЦИПЫ ДЕРМАТОСКОПИИ С ПРИМЕНЕНИЕМ ПОЛЯРИЗОВАННОГО СВЕТА

Дерматоскопия с применением поляризованного света (поляризованная дерматоскопия — ПД) была внедрена в клиническую практику в 2000 г. (рис. 2.5). В основе работы ручных дерматоскопов лежат оптические принципы, которые отличаются от применяемых при НПД и были описаны выше. В ПД для достижения кросс-поляризации

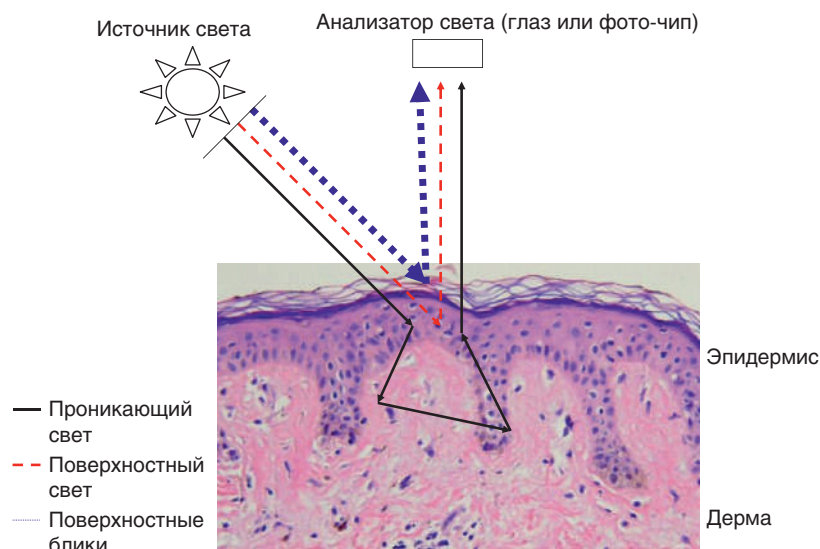


Рис. 2.1. Схематическое изображение оптических свойств света без использования дерматоскопии. Стрелками указано направление движения света через кожу. Часть света поглощается поверхностными слоями эпидермиса (тонкая красная линия) и лишь незначительно рассеивается, а часть света проникает в более глубокие слои кожи и рассеивается сильнее (тонкая черная линия). Однако большую часть света отражает роговой слой кожи (толстая синяя линия); эти отражаемые от поверхности кожи лучи света воспринимает сетчатка, что препятствует визуализации световых лучей, отражаемых от более глубоких слоев кожи (красная и черная линии). Таким образом, осмотр кожи с увеличительной лупой или без нее (но без дерматоскопа) позволяет изучить лишь поверхностные слои кожи, от которых отражается свет, а большинство глубоко расположенных структур остаются недоступными для обзора



Рис. 2.2. Наиболее часто применяемые неполяризованные контактные дерматоскопы. Слева направо: Episcoper (Welch Allyn; www.welchallyn.com); DermLite Fluid (3GEN, LLC; www.dermlite.com); Delta 20 (Heine; www.heine.com); DermoGenius (Biocam; www.dermogenius.com)

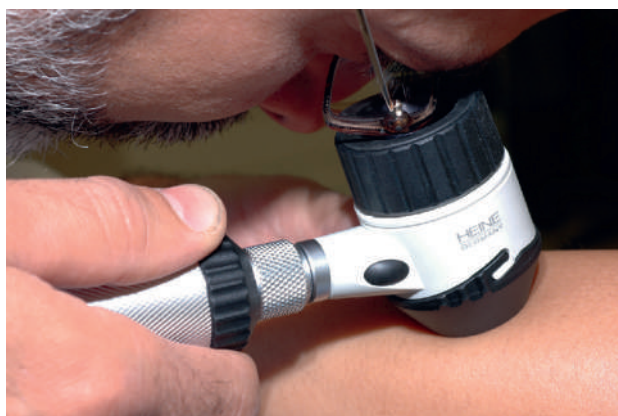

Рис. 2.3. Врач изучает кожу пациента с помощью контактного неполяризованного дерматоскопа

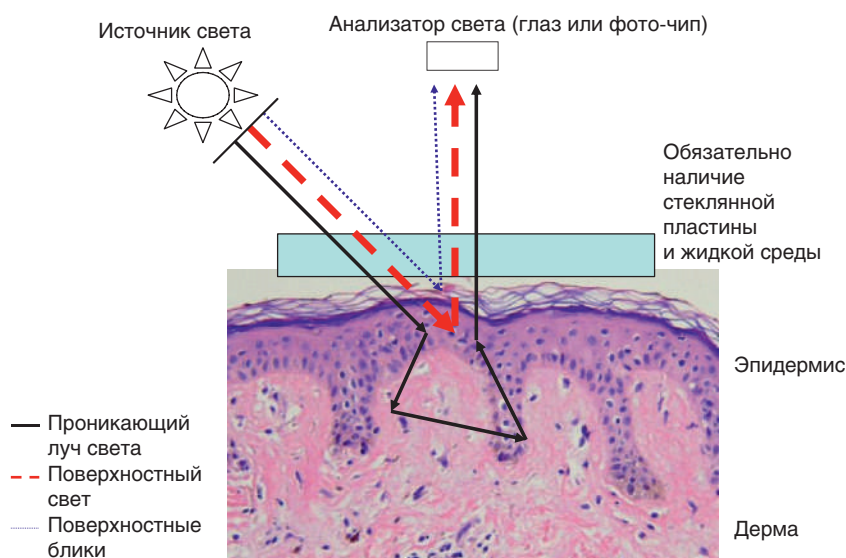


Рис. 2.4. Схематическое изображение оптических свойств света при проведении контактной дерматоскопии с применением неполяризованного света и иммерсионной жидкости. Стрелками указано направление распространения света. Большая часть света поглощается и отражается от поверхностных слоев эпидермиса после минимального рассеивания (толстая красная линия). Часть света отражается от рогового слоя (тонкая голубая линия), однако отражаемый от рогового слоя свет недостаточен для создания помех при визуализации глубоко расположенных структур с помощью дерматоскопии. Часть света проникает более глубоко, поглощается и отражается после рассеивания (тонкая черная линия). Однако свет, отраженный от более глубоко лежащих структур, составляет лишь небольшую часть фракции света, определяемого при проведении дерматоскопии с применением неполяризованного света, а большая часть света, достигающего сетчатки, отражена от более поверхностных структур и подвержена минимальному рассеиванию (толстая красная линия)

Рис. 2.5. В настоящее время доступен ряд дерматоскопов с использованием поляризованного режима. Дерматоскоп, представленный на фото слева, — DermScope (Canfield Scientific, Inc., Fairfield, NJ, USA). Этот дерматоскоп разработан для применения с iPhone и может функционировать в видеорежиме. Дополнительное преимущество данного дерматоскопа — возможность переключения режимов НПД и ПД. Другие представленные дерматоскопы — приборы марки DermLites (3GEN, LLC, Dana Point, CA, USA). В дерматоскопах DermLite Hybrid M и DL3 возможно переключение режимов ПД и НПД. Аналогично дерматоскопу, производимому компанией Canfield, дерматоскоп 3GEN также можно применять вместе с iPhone (представлен на фото внизу в центре) (ПД — дерматоскопия с применением поляризованного света; НПД — дерматоскопия с применением неполяризованного света)



используют два поляризатора. В этих условиях поляризатор позволяет дерматоскопу захватить обратное рассеивание света преимущественно от глубоких слоев кожи (данный механизм отображен на рис. 2.6). Основные преимущества системы кросс-поляризации — отсутствие необходимости применения иммерсионной жидкости и прямого контакта с кожей (рис. 2.7). Эти нововведения позволяют проводить сканирование очагов поражений с относительно большой скоростью. Несмотря на то что при ПД не требуются непосредственный контакт с кожей и применение иммерсионной жидкости, в некоторых дерматоскопах пользователь имеет возможность выбора между режимами контактной ПД и бесконтактной ПД. В свою очередь бесконтактная ПД может быть использована как с нанесением, так и без нанесения жидкости на кожу. Кроме того, в настоящее время доступны дерматоскопы, в которых пользователь может переключать режимы ПД и НПД. При переключении режимов ПД и НПД эти «гибридные» дерматоскопы должны обязательно находиться в контакте с иммерсионной жидкостью. При несоблюдении этого условия исследователь увидит дерматоскопические структуры только в режиме поляризованного света, а в режиме неполяризованного света

дерматоскопические структуры не будут заметны, и исследователь увидит лишь клиническую (недерматоскопическую) картину новообразований кожи в увеличенном масштабе.

2.4. СРАВНЕНИЕ ПОЛЯРИЗОВАННОГО И НЕПОЛЯРИЗОВАННОГО РЕЖИМОВ ДЕРМАТОСКОПИИ

Большинство пигментированных и беспигментных новообразований кожи выглядят схоже при ПД и НПД. Тем не менее есть некоторые важные отличия у этих двух типов дерматоскопии (табл. 2.1) (Agero et al., 2006; Benvenuto-Andrade et al., 2007; Wang et al., 2008).

В общем, бело-голубой цвет (рис. 2.8), возникающий при ортокератозе или регрессии, и милиум-подобные кисты (рис. 2.9) лучше видны при НПД.

Однако кровеносные сосуды (рис. 2.10), гиперемия, возникающая вследствие увеличения кровенаполнения (рис. 2.11), и белые блестящие области (т.е. зоны рубцовой ткани или структуры по

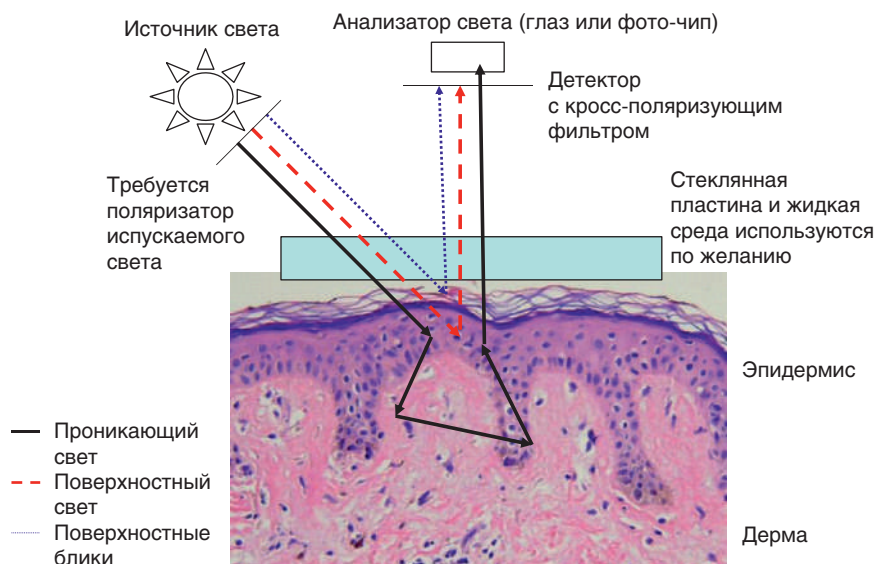


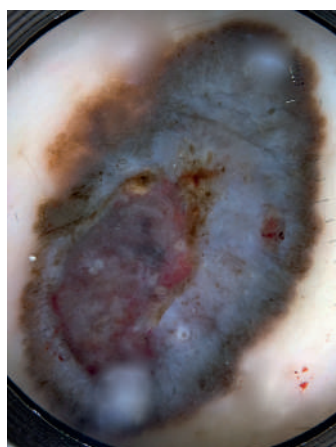
Рис. 2.6. Схематическое изображение оптических свойств света при дерматоскопии в режиме поляризации. Свет, испускаемый дерматоскопом (источником света), проходит через поляризатор, что приводит к формированию поляризованного (однонаправленного) света. Свет, который отражается и воспринимается глазом (детектором), вначале должен пройти через кросс-поляризирующий фильтр, направление которого перпендикулярно (ортогонально) по отношению к источнику поляризации. Таким образом, поляризованный свет не может проходить через кросс-поляризирующий фильтр, если он не изменил направление своих световых лучей на 90° , что возможно только при достаточном рассеивании исходного поляризованного света, которое изменит его направление (рандомизация поляризации). Свет, отражаемый от рогового слоя, сохраняет свою первоначальную поляризацию, поэтому он не способен пройти через кросс-поляризирующий фильтр (голубая линия). Свет, поглощенный поверхностными слоями эпидермиса, но не подвергшийся достаточному рассеиванию в результате рандомизации поляризации, также блокируется кросс-поляризирующим фильтром (красная линия). Только свет, который проникает более глубоко и/или многократно подвергается рассеиванию, в результате достигнет рандомизации поляризации. После отражения этот свет проходит через кросс-поляризирующий фильтр, что позволяет исследователю визуализировать дерматоскопические структуры. В то время как при ПД не требуются прямой контакт и применение иммерсионной жидкости, в некоторых устройствах предусмотрена возможность проведения контактной ПД (ПД — дерматоскопия с применением поляризованного света)



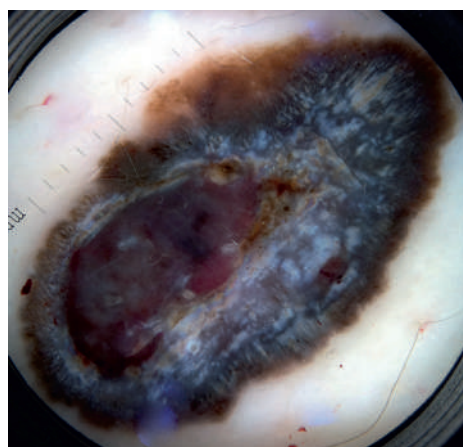
Рис. 2.7. Врач изучает новообразования кожи с помощью бесконтактного дерматоскопа в режиме поляризации

Таблица 2.1. Относительные различия между дерматоскопией с применением поляризованного и неполяризованного света

Цвета и структуры	Неполяризованная дерматоскопия	Поляризованная дерматоскопия
Цвета		
Меланин	+	++
Красный/розовый	+	+++
Бело-голубой вследствие ортокератоза	+++	+
Бело-голубой вследствие регресса	+++	++
Структуры		
Симптом «молотого перца»	+++	++
Структуры, подобные хризалидам, или белые рубцы	+/-	+++
Сосуды	+	+++
Милиумподобные кисты	+++	+/-



а



б

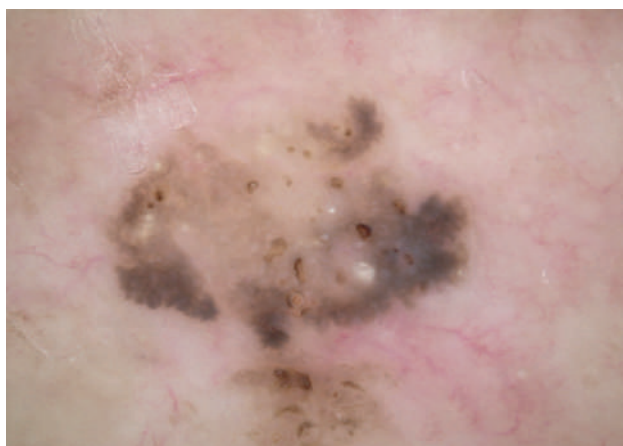
Рис. 2.8. Изображение меланомы толщиной 0,9 мм, полученное при проведении НПД (а) и ПД (б). Обратите внимание на то, что бело-голубая вуаль в центре новообразования более заметна при НПД и труднее определяется при ПД. Однако линейные белые блестящие полосы, известные как структуры, подобные хризалидам, можно увидеть только при ПД. Бело-голубая вуаль обусловлена ортокератозом, который лучше идентифицировать с помощью устройств, визуализирующих преимущественно поверхностные слои кожи (НПД). В то же время структуры по типу хризалид появляются, как считают, вследствие изменения коллагена стромы и определяются только с помощью устройств, преимущественно визуализирующих глубокие слои кожи (ПД)

типу хризалид) (см. рис. 2.8) лучше определяют при ПД.

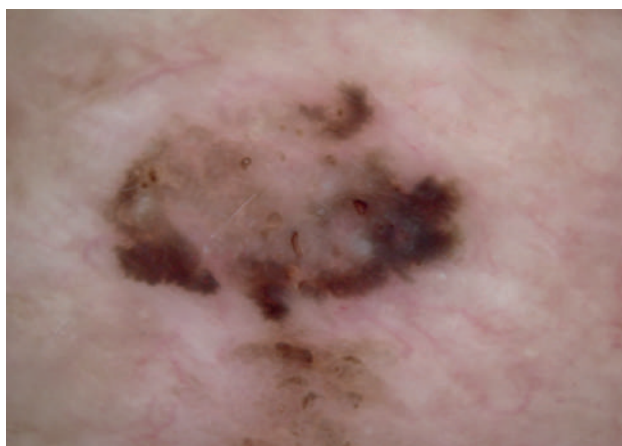
Помимо характеристик, отмеченных выше, существуют также небольшие различия в цвете между ПД и НПД. В отличие от НПД при использовании ПД меланиновый пигмент виден в разных оттенках коричневого и синего цветов (рис. 2.12).

Большинство из перечисленных различий между ПД и НПД связаны в основном со свойствами поляризованного и неполяризованного света, однако существуют некоторые другие различия, обусловленные давлением, воздействующим (при контактной дерматоскопии) или не воздействующим (при бесконтактной дерматоскопии) на

поверхность кожи (см. рис. 2.10–2.12). Как отмечено ранее, при НПД необходимы контакт с кожей и наличие иммерсионной жидкости. Давление, оказываемое на кожу дерматоскопом (НПД), может приводить к компрессии мелких кровеносных сосудов в новообразовании, что затрудняет их визуализацию (см. рис. 2.10). На практике для «обесцвечивания» сосудов в новообразовании кожи достаточно давления 18 мм рт.ст. (см. рис. 2.11). Поскольку при ПД не требуется прямой контакт с кожей, при ПД лучше идентифицируют кровеносные сосуды и розовый цвет. Кроме того, поляризованный свет должен проникнуть в кожу на расстояние от 0,06 до 0,1 мм, и тогда достаточ-

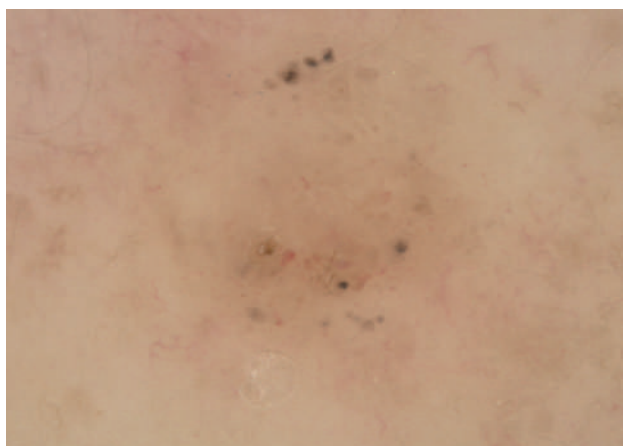


а

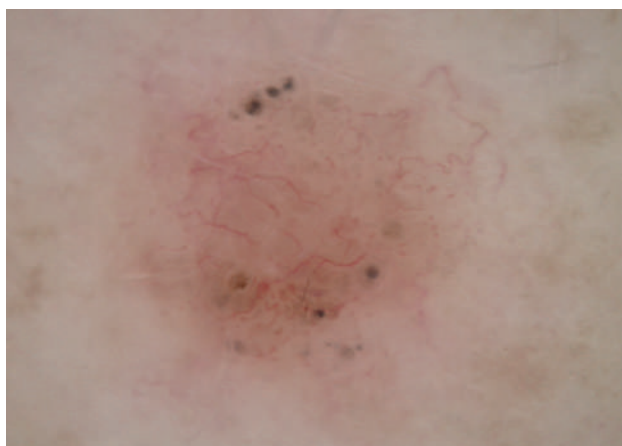


б

Рис. 2.9. Изображения, полученные с помощью НПД (а) и ПД (б). Это себорейный кератоз. В связи с тем, что милиумподобные кисты не визуализируют при ПД, это новообразование может быть ошибочно принято за меланому. Однако НПД позволяет легко идентифицировать милиумподобные кисты и поставить правильный диагноз

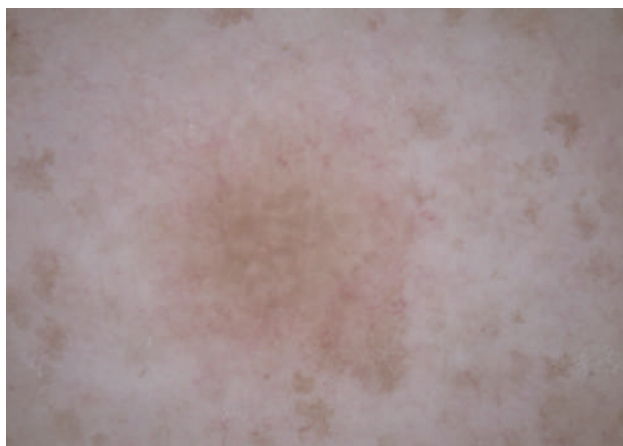

а

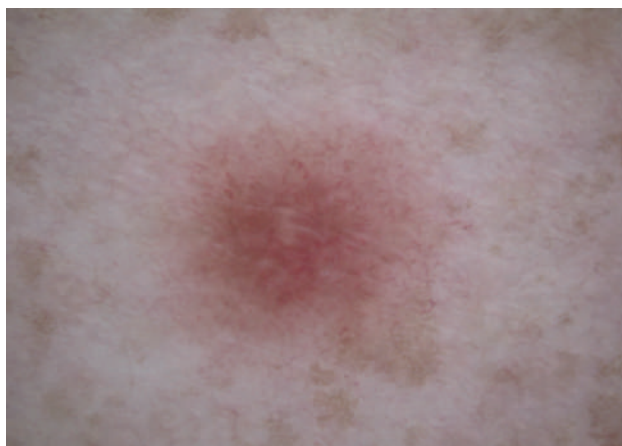

б

Рис. 2.10. Изображения, полученные с помощью НПД (а) и ПД (б). Это базально-клеточный рак. Обратите внимание на то, что древовидные сосуды лучше визуализированы при ПД, чем при НПД. Это частично связано с компрессией кровеносных сосудов при исследовании с применением НПД, а также обусловлено большей способностью ПД к визуализации более глубоко расположенных структур



а



б

Рис. 2.11. Изображения, полученные с помощью НПД (а) и ПД (б). Это меланома толщиной 0,3 мм. Обратите внимание на то, что эритема лучше видна при ПД, чем при НПД. Это частично связано с компрессией кровеносных сосудов при НПД, а также обусловлено более высокой способностью ПД визуализировать кровеносные сосуды и красный цвет