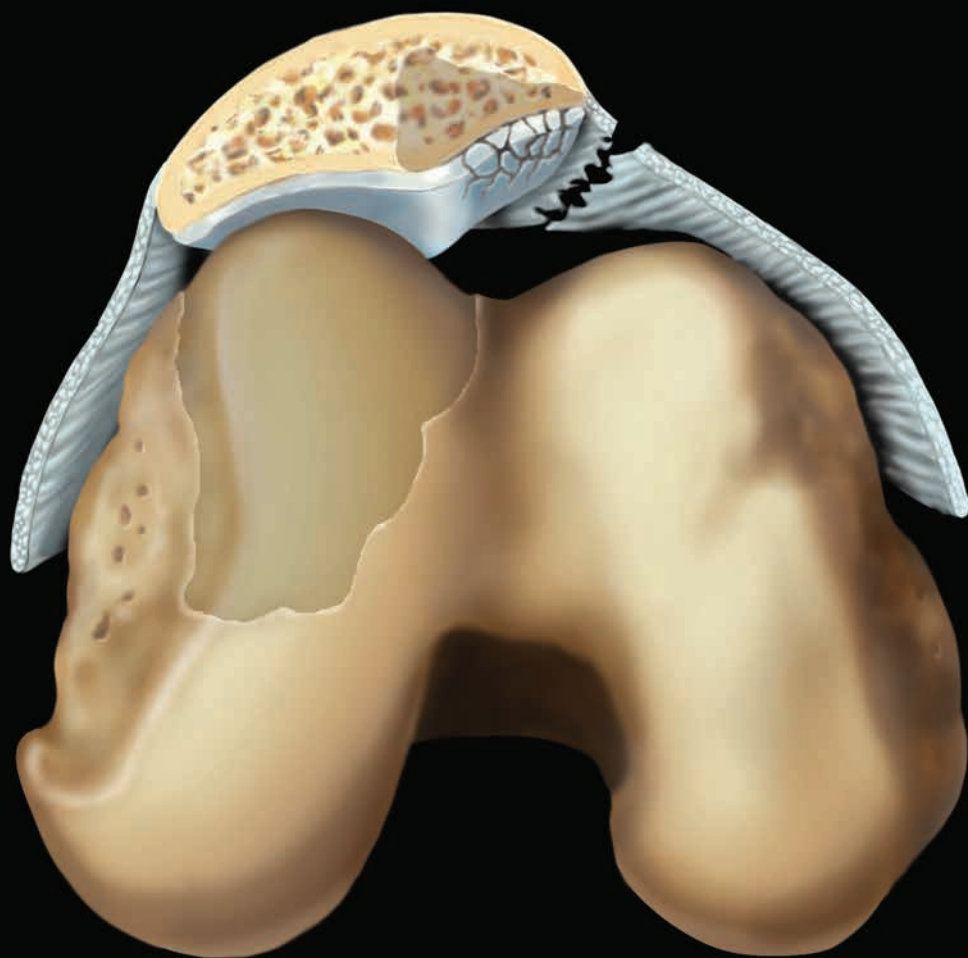
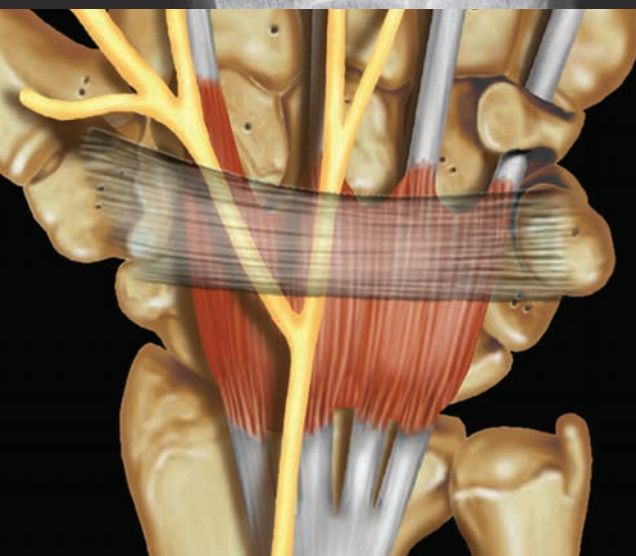
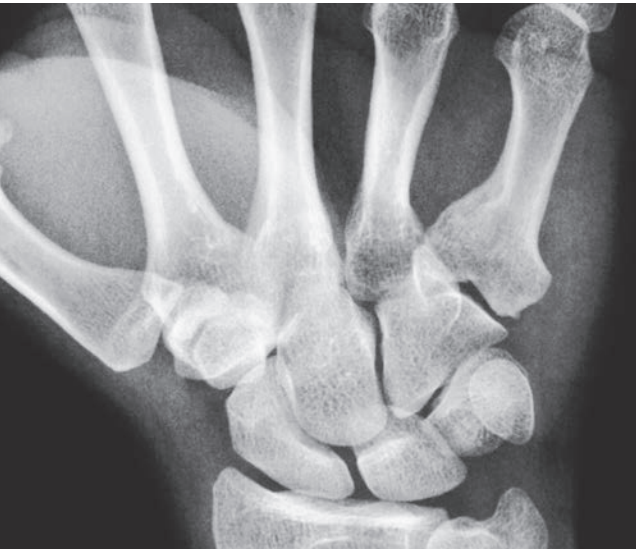Лучевая диагностика

Травмы КОСТНО-МЫШЕЧНОЙ СИСТЕМЫ

ПЕРЕВОД ВТОРОГО ИЗДАНИЯ

Diagnostic Imaging

Musculoskeletal Trauma

SECOND EDITION

Donna G. Blankenbaker, MD

Professor of Radiology
Musculoskeletal Imaging and Intervention
Department of Radiology
University of Wisconsin School of Medicine and Public Health
Madison, Wisconsin

Kirkland W. Davis, MD

Professor of Radiology
Musculoskeletal Imaging and Intervention
Department of Radiology
University of Wisconsin School of Medicine and Public Health
Madison, Wisconsin

Andrew Sonin, MD, FACR

Musculoskeletal Radiology
Radiology Imaging Associates
Englewood, Colorado

Julia R. Crim, MD

Chief of Musculoskeletal Radiology
Vice Chair for Clinical Affairs
Professor of Radiology
University of Missouri at Columbia
Columbia, Missouri

Michael J. Tuite, MD

Vice-Chair of Operations
Professor of Musculoskeletal Radiology
University of Wisconsin Medical School
Madison, Wisconsin

Carol L. Andrews, MD

Associate Professor
Division Chief, Musculoskeletal Radiology
University of Pittsburgh Medical Center
Pittsburgh, Pennsylvania

Лучевая диагностика

Травмы КОСТНО-МЫШЕЧНОЙ СИСТЕМЫ

ПЕРЕВОД ВТОРОГО ИЗДАНИЯ

Донна Г. Бланкенбейкер

Киркленд У. Дэвис

**Эндрю Сонин Майкл Дж. Туит
Джулия Р. Крим Кэрол Л. Эндрюс**

Перевод с английского:

Д. Е. Афанасьев, Д. А. Данилов, А. А. Пашков



Москва, 2019

УДК 616–001–073.75

ББК 57.58

Б68

Бланкенбейкер, Донна Г. и Дэвис, Киркленд У.

Б68 Лучевая диагностика. Травмы костно-мышечной системы / Д.Г. Бланкенбейкер, К.У. Дэвис и др.; перев. с англ. – М.: Издательство Панфилова, 2019. – 1072 с.: илл.

ISBN 978-5-91839-104-4

Это выдающееся клиническое руководство основано на исчерпывающем и богато иллюстрированном описании современных возможностей лучевой диагностики при всех клинически значимых травматических повреждениях костно-мышечной системы, а также особенностей визуализации для предоперационного планирования и в послеоперационном периоде. В основе этого всестороннего справочника по всем практическим аспектам лучевой визуализации лежит сочетание лаконичного текста и 3400 тщательно подобранных иллюстраций, включая новейшие сведения о типичных, редких и наиболее сложных травматических повреждениях костно-мышечной системы.

Книга предназначена для специалистов по лучевой диагностике, травматологов и ортопедов.

УДК 616–001–073.75

ББК 57.58

Предупреждение

Авторы и Издатель полагают, что содержание этой книги соответствует современным рекомендациям и практике их применения, принятым ко времени публикации. Ввиду постоянной модификации медицинских знаний в соответствующих официальных рекомендациях, Читатель должен самостоятельно оценивать любую информацию. Читатели не должны пренебрегать другими официальными инструкциями и информацией в целях контроля, чтобы в сомнительных случаях обратиться за консультацией к специалисту. Читатель сам несет ответственность за любое диагностическое/лечебное применение, выбор и дозировку лекарственных препаратов.

Перевод этого издания был выполнен ООО «Издательство Панфилова» самостоятельно. При оценке и использовании любой информации, методов, формул или экспериментов, описанных в этой книге, практикующие специалисты и исследователи всегда должны полагаться на свой собственный опыт и знания. В связи с быстрым прогрессом в медицине необходимо проводить независимую верификацию диагнозов и дозировок любых лекарственных средств. В полном соответствии с законом Elsevier, авторы и редакторы не несут никакой ответственности в отношении перевода за причинение вреда здоровью и/или материальный ущерб людям или имуществу в связи с любой небрежностью или иными обстоятельствами, а также ущербом от любого использования или эксплуатации любых методов, продуктов, инструкций или идей, содержащихся в этой книге.

Каждый раздел данной книги защищен авторскими правами. Любое ее использование вне положений закона об авторском праве при отсутствии письменного согласия издательства недопустимо и наказуемо. Ни одна из частей данной книги не может быть воспроизведена в какой-либо форме без письменного разрешения издательства.

This edition of *Diagnostic Imaging: Musculoskeletal Trauma 2nd edition by Donna G. Blankenbaker, MD and Kirkland W. Davis, MD* is published by arrangement with Elsevier Inc.

Это издание *Diagnostic Imaging: Musculoskeletal Trauma 2nd edition by Donna G. Blankenbaker, MD and Kirkland W. Davis, MD* публикуется на русском языке по соглашению с Elsevier Inc.

Copyright © 2016 by Elsevier. All rights reserved.
ISBN 9780323392532.

© 2019 Перевод на русский язык, подготовка оригинал-макета, верстка, оформление
ООО «Издательство Панфилова»

ISBN 978–5–91839–104–4

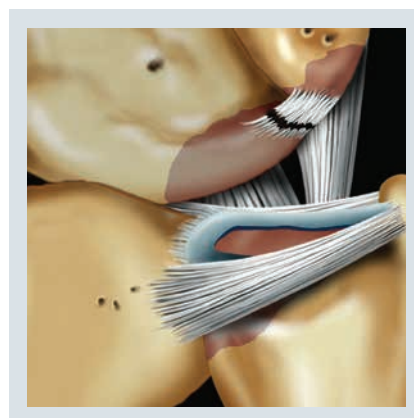
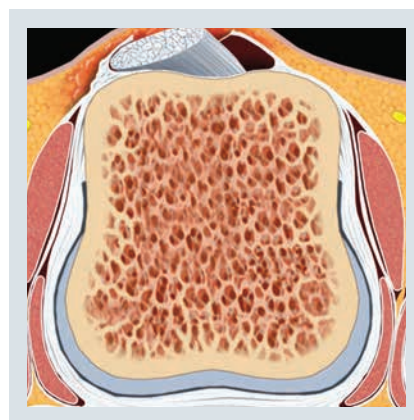
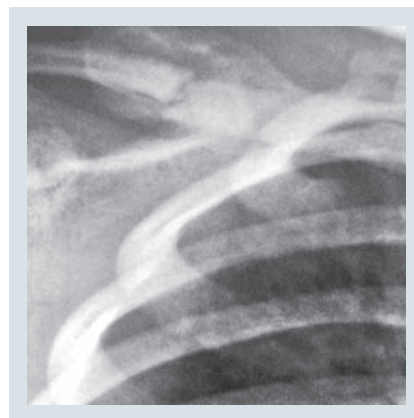
Соавторы

B. J. Manaster, MD, PhD, FACR

Emeritus Professor
Department of Radiology
University of Utah School of Medicine
Salt Lake City, Utah

Adam C. Zoga, MD

Associate Professor of Radiology
Vice Chair for Clinical Practice
Director of Musculoskeletal MRI
Thomas Jefferson University
Philadelphia, Pennsylvania



Предисловие

Несмотря на то что механизмы травмы существенно не изменились со времени предыдущего издания в 2010 году, наши представления о повреждениях костно-мышечной системы человека постоянно совершенствуются наряду с нашими способностями точно диагностировать эти повреждения. Эта книга основана на великолепном предыдущем издании. В ней мы также придерживаемся максимально удобочитаемого и легкого для предметного поиска стиля и организации излагаемого материала, характерных для изданий Amirsys и обеспечивающих быстрый доступ к важным изображениям и клиническим рекомендациям.

При исследовании костно-мышечной системы все большее значение в качестве средства визуализации приобретает ультразвук. Соответственно, это издание включает расширенные описания и изображения УЗИ костно-мышечной системы во многих главах. Кроме этого, в новых главах этого издания обсуждается лечение переломов, задний импиджмент локтевого сустава, переломы крестца и седалищно-бедренный импиджмент.

Авторы предоставили самые последние сведения по всем рассматриваемым вопросам и добавили новые ссылки и значительное число случаев во все главы. Это издание содержит все необходимые описания и примеры диагностических изображений при всех клинически значимых повреждениях. Существенно дополнены рисунки анатомических структур и их повреждений, что позволило яснее проиллюстрировать важные моменты, а для облегчения понимания сложных тем добавлены новые рисунки. В дополне-

нии к этому, переработаны несколько глав для улучшения удобства чтения и приведения в соответствие с постоянно меняющимися представлениями о наиболее сложных травматических повреждениях.

Мы выражаем благодарность докторам Andrews, Crim, Sonin и Tuite за готовность обновить и усовершенствовать свое предыдущее издание. Благодаря их осмысленному подходу и самоотдаче при подготовке нового издания у нас осталось приятное впечатление от совместной работы. Мы благодарны превосходным редакторам и художникам из Amirsys/Elsevier. Этот коллектив создал всеобъемлющий, но понятный справочник с великолепными изображениями и графическими иллюстрациями по всем рассматриваемым вопросам. Мы надеемся, что специалисты по лучевой диагностике любой квалификации, и не только они, высоко оценят этот труд, призванный обогатить их практическую деятельность.

Donna G. Blankenbaker, MD

Professor of Radiology
Musculoskeletal Imaging and Intervention
Department of Radiology
University of Wisconsin School of Medicine
and Public Health
Madison, Wisconsin

Kirkland W. Davis, MD

Professor of Radiology
Musculoskeletal Imaging and Intervention
Department of Radiology
University of Wisconsin School of Medicine
and Public Health
Madison, Wisconsin

Краткое содержание

РАЗДЕЛ 1: Введение

РАЗДЕЛ 2: Плечевой сустав и плечевая кость

РАЗДЕЛ 3: Локтевой сустав

РАЗДЕЛ 4: Запястье и кисть

РАЗДЕЛ 5: Бедро и таз

РАЗДЕЛ 6: Коленный сустав

РАЗДЕЛ 7: Голеностопный сустав и стопа

Содержание

РАЗДЕЛ 1: ВВЕДЕНИЕ

Введение в травматологию	4
<i>Andrew Sonin, MD, FACP и Kirkland W. Davis, MD</i>	

ТРАВМАТОЛОГИЯ, СПЕЦИАЛЬНЫЕ ТЕМЫ

Срастание перелома	6
<i>Kirkland W. Davis, MD</i>	
Патологический перелом	12
<i>Kirkland W. Davis, MD и Andrew Sonin, MD, FACP</i>	
Повреждение метафиза (перелом Салтера–Харриса)	18
<i>Andrew Sonin, MD, FACP и Donna G. Blankenbaker, MD</i>	
Насилие над ребенком: конечности	24
<i>Andrew Sonin, MD, FACP и Kirkland W. Davis, MD</i>	
Мышечная травма	28
<i>Kirkland W. Davis, MD и Andrew Sonin, MD, FACP</i>	
Гематома	32
<i>Kirkland W. Davis, MD и Andrew Sonin, MD, FACP</i>	
Инородное тело	38
<i>Andrew Sonin, MD, FACP и Kirkland W. Davis, MD</i>	

РАЗДЕЛ 2: ПЛЕЧЕВОЙ СУСТАВ И ПЛЕЧЕВАЯ КОСТЬ

ВВЕДЕНИЕ И ОБЗОР

Обзор: плечевой сустав и плечевая кость	46
<i>Michael J. Tuite, MD</i>	

КОСТИ

Травма грудино–ключичного сустава	52
<i>Michael J. Tuite, MD</i>	
Перелом ключицы	56
<i>Michael J. Tuite, MD</i>	
Травма акромиально–ключичного сустава	58
<i>Michael J. Tuite, MD</i>	
Посттравматический остеолит дистального конца ключицы	62
<i>Michael J. Tuite, MD</i>	
Перелом лопатки	64
<i>Michael J. Tuite, MD</i>	
Передний вывих плеча	68
<i>Michael J. Tuite, MD</i>	
Задний вывих плеча	72
<i>Michael J. Tuite, MD</i>	
Нижний вывих плеча и <i>luxatio erecta</i>	76
<i>Michael J. Tuite, MD</i>	
Перелом большого бугорка	78
<i>Michael J. Tuite, MD</i>	

Костно–хрящевое повреждение плечевого сустава	80
<i>Michael J. Tuite, MD</i>	
Перелом головки/шейки плечевой кости	82
<i>Michael J. Tuite, MD</i>	
Плечевой сустав игрока в бейсбол малой лиги	86
<i>Michael J. Tuite, MD</i>	
Повреждение, вызванное повышенными нагрузками на плечевую кость	88
<i>Michael J. Tuite, MD</i>	
Перелом диафиза плечевой кости	90
<i>Michael J. Tuite, MD</i>	

МЫШЦЫ И СУХОЖИЛИЯ

ПЛЕЧЕВОЙ ПОЯС

Травма грудной мышцы	92
<i>Michael J. Tuite, MD</i>	
Разрыв дельтовидной мышцы	96
<i>Michael J. Tuite, MD</i>	
Травма проксимальной трети трехглавой мышцы плеча	100
<i>Michael J. Tuite, MD</i>	

РОТАТОРНАЯ МАНЖЕТА

Импиджмент ротаторной манжеты	102
<i>Michael J. Tuite, MD</i>	
Акромиальная кость	108
<i>Michael J. Tuite, MD</i>	
Тендинопатия ротаторной манжеты	112
<i>Michael J. Tuite, MD</i>	
Частичный разрыв ротаторной манжеты по толщине	116
<i>Michael J. Tuite, MD</i>	
Полный разрыв ротаторной манжеты по толщине	122
<i>Michael J. Tuite, MD</i>	
Разрыв ротаторного интервала	128
<i>Michael J. Tuite, MD</i>	
Разрыв сухожилия подлопаточной мышцы	132
<i>Michael J. Tuite, MD</i>	
Послеоперационное восстановление ротаторной манжеты	136
<i>Michael J. Tuite, MD</i>	
Кальцифицирующая тендинопатия ротаторной манжеты	142
<i>Michael J. Tuite, MD</i>	

Содержание

ПРОКСИМАЛЬНОЕ СУХОЖИЛИЕ ДВУГЛAVOЙ МЫШЦЫ ПЛЕЧА

- Тендинопатия двуглавой мышцы плеча** 146
Michael J. Tuite, MD
- Внутрисуставной разрыв сухожилия двуглавой мышцы плеча** 150
Michael J. Tuite, MD
- Вывих сухожилия двуглавой мышцы** 154
Michael J. Tuite, MD

КАПСУЛО-ЛАБРАЛЬНЫЙ КОМПЛЕКС

НЕСТАБИЛЬНОСТЬ И ПАТОЛОГИЯ ГУБЫ

- Варианты нормы губы** 158
Michael J. Tuite, MD и Donna G. Blankenbaker, MD
- Адгезивный капсулит плечевого сустава** 162
Michael J. Tuite, MD
- Повреждение Банкарта** 166
Michael J. Tuite, MD и Donna G. Blankenbaker, MD
- Варианты повреждения Банкарта** 170
Michael J. Tuite, MD
- Отрыв передней губы без отделения от периостальной манжеты** 174
Michael J. Tuite, MD
- Разрыв губы суставной впадины/разрыв края суставной впадины** 178
Michael J. Tuite, MD
- Отрыв суставно-плечевой связки от плечевой кости** 180
Michael J. Tuite, MD
- Повреждение нижней суставно-плечевой связки** 182
Michael J. Tuite, MD
- Повреждение Беннетта** 184
Michael J. Tuite, MD
- Разрыв задней губы плечевого сустава** 186
Michael J. Tuite, MD
- Распространенный разрыв губы** 190
Michael J. Tuite, MD
- Разнонаправленная нестабильность плечевого сустава** 192
Michael J. Tuite, MD
- Повреждения губы и нестабильность плечевого сустава: послеоперационная визуализация** 194
Michael J. Tuite, MD

ВЕРХНЯЯ ГУБА

- Передний и задний разрыв верхней губы** 198
Michael J. Tuite, MD
- Распространенные передний и задний разрывы верхней губы** 204
Michael J. Tuite, MD

СОЧЕТАННЫЕ ПОВРЕЖДЕНИЯ МАНЖЕТЫ И ГУБЫ

- Внутренний импиджмент плечевого сустава** 208
Michael J. Tuite, MD
- Микронестабильность плечевого сустава** 214
Michael J. Tuite, MD

НЕЙРОПАТИИ

- Надлопаточные кисты и кисты большой вырезки лопатки** 216
Michael J. Tuite, MD
- Симптомы денервации ротаторной манжеты** 220
Michael J. Tuite, MD

РАЗДЕЛ 3: ЛОКТЕВОЙ СУСТАВ

ВВЕДЕНИЕ И ОБЗОР

- Обзор: локтевой сустав** 226
Andrew Sonin, MD, FACR

КОСТИ

- Перелом дистального конца плечевой кости** 230
Andrew Sonin, MD, FACR
- Чрезмыщелковый (надмыщелковый) перелом локтевого сустава** 234
Andrew Sonin, MD, FACR
- Перелом латерального мыщелка локтевого сустава** 238
Andrew Sonin, MD, FACR
- Перелом медиального мыщелка локтевого сустава** 242
Andrew Sonin, MD, FACR
- Перелом головки мыщелка плечевой кости** 246
Andrew Sonin, MD, FACR
- Вывих предплечья** 252
Andrew Sonin, MD, FACR
- Повреждение Монтеджи** 258
Andrew Sonin, MD, FACR
- Перелом головки/шейки лучевой кости** 262
Andrew Sonin, MD, FACR
- Перелом локтевого отростка** 268
Andrew Sonin, MD, FACR
- Перелом венечного отростка** 274
Andrew Sonin, MD, FACR
- Переломы костей предплечья** 276
Andrew Sonin, MD, FACR

СВЯЗКИ

- Повреждение лучевой коллатеральной связки** 280
Andrew Sonin, MD, FACR
- Повреждение латеральной локтевой коллатеральной связки** 282
Andrew Sonin, MD, FACR
- Повреждение кольцевой связки** 284
Andrew Sonin, MD, FACR
- Повреждение локтевой коллатеральной связки** 286
Kirkland W. Davis, MD и Andrew Sonin, MD, FACR
- Механизм вальгусной нагрузки/«локоть игрока малой лиги»** 292
Andrew Sonin, MD, FACR

Содержание

СУХОЖИЛИЯ		КОСТИ	
Повреждение сухожилия двуглавой мышцы на уровне локтевого сустава	298	ДИСТАЛЬНЫЕ ОТДЕЛЫ ЛУЧЕВОЙ И ЛОКТЕВОЙ КОСТЕЙ	
<i>Andrew Sonin, MD, FACP</i>		Ювенильные переломы дистального конца предплечья	374
Двуглаво-лучевой бурсит	304	<i>Carol L. Andrews, MD</i>	
<i>Andrew Sonin, MD, FACP</i>		Перелом дистального эпиметафиза лучевой кости (перелом луча в типичном месте)	380
Повреждение плечевой мышцы	306	<i>Carol L. Andrews, MD</i>	
<i>Andrew Sonin, MD, FACP</i>		Полулунный нагрузочный перелом	386
Повреждение сухожилия трехглавой мышцы на уровне локтевого сустава	308	<i>Carol L. Andrews, MD</i>	
<i>Andrew Sonin, MD, FACP, Donna G. Blankenbaker, MD и Kirkland W. Davis, MD</i>		Перелом шиловидного отростка локтевой кости	388
Повреждения сухожилия общего разгибателя на уровне локтевого сустава	314	<i>Carol L. Andrews, MD</i>	
<i>Donna G. Blankenbaker, MD и Andrew Sonin, MD, FACP</i>		Перелом луча в типичном месте: послеоперационная визуализация	390
Повреждение общего сухожилия сгибателя-пронатора на уровне локтевого сустава	320	<i>Carol L. Andrews, MD</i>	
<i>Kirkland W. Davis, MD и Andrew Sonin, MD, FACP</i>		Травматический остеолит костей лучезапястного сустава у детей	394
ДРУГИЕ СТРУКТУРЫ		<i>Carol L. Andrews, MD</i>	
Внутриуставные тела локтевого сустава	326	Нестабильность дистального лучелоктевого сустава	398
<i>Andrew Sonin, MD, FACP</i>		<i>Carol L. Andrews, MD</i>	
Бурсит локтевого отростка	332	ЗАПЯСТЬЕ	
<i>Andrew Sonin, MD, FACP</i>		Перелом ладьевидной кости	402
Синовиальная складка локтевого сустава	336	<i>Carol L. Andrews, MD</i>	
<i>Andrew Sonin, MD, FACP и Donna G. Blankenbaker, MD</i>		Перелом ладьевидной кости: послеоперационная визуализация	408
Надблоково-локтевая мышца	338	<i>Carol L. Andrews, MD</i>	
<i>Andrew Sonin, MD, FACP</i>		Вывих запястья	414
Задний импиджмент локтевого сустава	340	<i>Carol L. Andrews, MD</i>	
<i>Julia R. Crim, MD</i>		Синдромы сдавливания запястья	420
НЕЙРОПАТИИ		<i>Carol L. Andrews, MD</i>	
Повреждение локтевого нерва	342	Локтевой импиджмент-синдром	424
<i>Kirkland W. Davis, MD и Andrew Sonin, MD, FACP</i>		<i>Carol L. Andrews, MD</i>	
Повреждение срединного нерва	348	КИСТЬ	
<i>Andrew Sonin, MD, FACP и Donna G. Blankenbaker, MD</i>		Перелом и вывих пястной кости	426
Повреждение лучевого нерва	352	<i>Carol L. Andrews, MD</i>	
<i>Kirkland W. Davis, MD и Andrew Sonin, MD, FACP</i>		Перелом и вывих пальца	432
РАЗДЕЛ 4: ЗАПЯСТЬЕ И КИСТЬ		<i>Carol L. Andrews, MD</i>	
ВВЕДЕНИЕ И ОБЗОР		СВЯЗКИ	
Обзор: запястье и кисть	360	ЗАПЯСТЬЕ	
<i>Carol L. Andrews, MD</i>		Разрыв внутренней связки кисти	438
Мелкие и сесамовидные кости запястья и кисти	364	<i>Carol L. Andrews, MD и Donna G. Blankenbaker, MD</i>	
<i>Carol L. Andrews, MD</i>		Травма треугольного фиброзно-хрящевого комплекса	444
Акронимы и эпонимы, касающиеся кисти и запястья	370	<i>Carol L. Andrews, MD и Donna G. Blankenbaker, MD</i>	
<i>Carol L. Andrews, MD</i>		Нестабильность запястья	450
		<i>Carol L. Andrews, MD</i>	
		КИСТЬ	
		Травма коллатеральной связки пальцев	456
		<i>Carol L. Andrews, MD и Donna G. Blankenbaker, MD</i>	

Содержание

СУХОЖИЛИЯ		
Травма сухожилия сгибателя кисти и пальцев	462	
<i>Carol L. Andrews, MD</i>		
Травма сухожилия разгибателя кисти и пальцев	468	
<i>Carol L. Andrews, MD</i>		
ДРУГИЕ СТРУКТУРЫ		
Гигрома запястья	474	
<i>Julia R. Crim, MD и Carol L. Andrews, MD</i>		
Повреждения сосудов запястья и кисти	478	
<i>Carol L. Andrews, MD</i>		
НЕЙРОПАТИИ		
Туннельные синдромы запястья	482	
<i>Carol L. Andrews, MD</i>		
РАЗДЕЛ 5: БЕДРО И ТАЗ		
ВВЕДЕНИЕ И ОБЗОР		
Обзор: бедро и таз	490	
<i>Julia R. Crim, MD</i>		
КОСТИ		
ТАЗОБЕДРЕННЫЙ СУСТАВ И ПРОКСИМАЛЬНЫЕ ОТДЕЛЫ БЕДРЕННОЙ КОСТИ		
Вывих бедра	494	
<i>Julia R. Crim, MD и Adam C. Zoga, MD</i>		
Перелом головки бедренной кости	498	
<i>Julia R. Crim, MD и Adam C. Zoga, MD</i>		
Перелом шейки бедренной кости	502	
<i>Julia R. Crim, MD</i>		
Вертельный и межвертельный переломы	508	
<i>Julia R. Crim, MD и Adam C. Zoga, MD</i>		
Подвертельный перелом и перелом диафиза бедренной кости	514	
<i>Julia R. Crim, MD и Adam C. Zoga, MD</i>		
ТАЗ		
Перелом вертлужной впадины	518	
<i>Julia R. Crim, MD</i>		
Изолированные травмы таза	524	
<i>Julia R. Crim, MD</i>		
Разрывы тазового кольца	526	
<i>Julia R. Crim, MD</i>		
Стрессовые переломы таза	532	
<i>Julia R. Crim, MD и Andrew Sonin, MD, FACR</i>		
Отрывной перелом таза/апофизит	538	
<i>Julia R. Crim, MD</i>		
Травматические переломы крестца	544	
<i>Julia R. Crim, MD</i>		
ПОСЛЕОПЕРАЦИОННАЯ ВИЗУАЛИЗАЦИЯ		
Травма таза/тазобедренного сустава/ бедра: послеоперационная визуализация	548	
<i>Julia R. Crim, MD</i>		
Импинджмент-синдром тазобедренного сустава (ИСТБС) и развивающаяся дисплазия тазобедренного сустава взрослых (РДТБС)		552
<i>Julia R. Crim, MD</i>		
ГУБА ВЕРТЛУЖНОЙ ВПАДИНЫ И ВНУТРИСУСТАВНЫЕ СТРУКТУРЫ		
Разрыв губы вертлужной впадины	556	
<i>Donna G. Blankenbaker, MD, B.J. Manaster, MD, PhD, FACR и Adam C. Zoga, MD</i>		
Морфология импинджмент-синдрома тазобедренного сустава	562	
<i>Donna G. Blankenbaker, MD, B.J. Manaster, MD, PhD, FACR и Adam C. Zoga, MD</i>		
Хрящевая и костно-хрящевая патология тазобедренного сустава	568	
<i>Julia R. Crim, MD и Adam C. Zoga, MD</i>		
Травма губы вертлужной впадины: послеоперационная визуализация	572	
<i>Donna G. Blankenbaker, MD и Adam C. Zoga, MD</i>		
Травма круглой связки	574	
<i>Donna G. Blankenbaker, MD и Adam C. Zoga, MD</i>		
МЫШЦЫ И СУХОЖИЛИЯ		
Травма вращателей и отводящих мышц бедра	576	
<i>Adam C. Zoga, MD и Kirkland W. Davis, MD</i>		
Травма сгибателей бедра	582	
<i>Kirkland W. Davis, MD и Adam C. Zoga, MD</i>		
Травма приводящих мышц бедра	588	
<i>Kirkland W. Davis, MD и Adam C. Zoga, MD</i>		
Синдром щелкающего бедра	592	
<i>Donna G. Blankenbaker, MD и Adam C. Zoga, MD</i>		
Ишиофemorальный импинджмент-синдром	596	
<i>Donna G. Blankenbaker, MD</i>		
Травма проксимального отдела мышц задней поверхности бедра	600	
<i>Kirkland W. Davis, MD и Adam C. Zoga, MD</i>		
Травма мышц живота	606	
<i>Adam C. Zoga, MD и Kirkland W. Davis, MD</i>		
Пубалгия спортсменов	610	
<i>Kirkland W. Davis, MD и Adam C. Zoga, MD</i>		
Остеит лобковой кости	616	
<i>Kirkland W. Davis, MD и Adam C. Zoga, MD</i>		
Истинные грыжи	622	
<i>Adam C. Zoga, MD и Kirkland W. Davis, MD</i>		
ДРУГИЕ СТРУКТУРЫ		
Бурсит бедра и таза	624	
<i>Donna G. Blankenbaker, MD и Adam C. Zoga, MD</i>		
Синдром грушевидной мышцы и травмы нервов таза	630	
<i>Donna G. Blankenbaker, MD и Adam C. Zoga, MD</i>		
РАЗДЕЛ 6: КОЛЕННЫЙ СУСТАВ		
ВВЕДЕНИЕ И ОБЗОР		
Обзор: коленный сустав	636	
<i>Andrew Sonin, MD, FACR</i>		

Содержание

КОСТИ И ХРЯЩИ	
Перелом дистального отдела бедренной кости	642
<i>Andrew Sonin, MD, FACR и Donna G. Blankenbaker, MD</i>	
Перелом верхней суставной поверхности большеберцовой кости	648
<i>Kirkland W. Davis, MD и B.J. Manaster, MD, PhD, FACR</i>	
Бедренно-большеберцовый вывих	652
<i>Andrew Sonin, MD, FACR и Donna G. Blankenbaker, MD</i>	
Перелом проксимального большеберцово-малоберцового сустава и проксимального отдела малоберцовой кости	658
<i>Andrew Sonin, MD, FACR и Kirkland W. Davis, MD</i>	
Перелом надколенника	662
<i>Andrew Sonin, MD, FACR и Donna G. Blankenbaker, MD</i>	
Отрывная травма колена	668
<i>Andrew Sonin, MD, FACR и Kirkland W. Davis, MD</i>	
Стрессовая травма голени	672
<i>Andrew Sonin, MD, FACR и Donna G. Blankenbaker, MD</i>	
Переломы диафизов большеберцовой и малоберцовой костей	678
<i>Julia R. Crim, MD</i>	
Перелом у ребенка, начинающего ходить	682
<i>Andrew Sonin, MD, FACR и Kirkland W. Davis, MD</i>	
Костно-хрящевая травма коленного сустава	684
<i>Andrew Sonin, MD, FACR и Donna G. Blankenbaker, MD</i>	
Хрящевая травма колена	690
<i>Andrew Sonin, MD, FACR и Donna G. Blankenbaker, MD</i>	
Субхондральный перелом в коленном суставе	696
<i>Andrew Sonin, MD, FACR и Donna G. Blankenbaker, MD</i>	
Суставной хрящ: послеоперационная визуализация	702
<i>Kirkland W. Davis, MD and Andrew Sonin, MD, FACR</i>	
СВЯЗКИ	
Травма передней крестообразной связки	708
<i>Andrew Sonin, MD, FACR и Donna G. Blankenbaker, MD</i>	
Передняя крестообразная связка: послеоперационная визуализация	714
<i>Andrew Sonin, MD, FACR и Donna G. Blankenbaker, MD</i>	
Травма задней крестообразной связки	720
<i>Andrew Sonin, MD, FACR и Donna G. Blankenbaker, MD</i>	
Медиальная коллатеральная связка коленного сустава	726
<i>Andrew Sonin, MD, FACR и Donna G. Blankenbaker, MD</i>	
Латеральный коллатеральный связочный комплекс коленного сустава	732
<i>Kirkland W. Davis, MD и Andrew Sonin, MD, FACR</i>	
Травма заднебокового угла	738
<i>Kirkland W. Davis, MD и Andrew Sonin, MD, FACR</i>	
Синдром трения подвздошно-большеберцового пучка	742
<i>Andrew Sonin, MD, FACR и Donna G. Blankenbaker, MD</i>	
МЕНИСКИ	
Особенности и варианты анатомии менисков	746
<i>Andrew Sonin, MD, FACR</i>	
Дискоидный мениск	752
<i>Andrew Sonin, MD, FACR</i>	
Дегенерация мениска	756
<i>Andrew Sonin, MD, FACR</i>	
Травма ветви мениска	758
<i>Andrew Sonin, MD, FACR</i>	
Горизонтальный разрыв мениска	762
<i>Andrew Sonin, MD, FACR</i>	
Радиальный разрыв мениска	766
<i>Andrew Sonin, MD, FACR</i>	
Вертикальный продольный разрыв мениска	768
<i>Andrew Sonin, MD, FACR</i>	
Разрыв мениска по типу ручки лейки	774
<i>Andrew Sonin, MD, FACR</i>	
Другие разрывы менисков со смещением	778
<i>Andrew Sonin, MD, FACR</i>	
Сложный разрыв мениска	784
<i>Andrew Sonin, MD, FACR</i>	
Отделение мениска от капсулы	786
<i>Andrew Sonin, MD, FACR</i>	
Подколенно-менисковые фасцикулы	788
<i>Andrew Sonin, MD, FACR</i>	
Околоменисковая киста	790
<i>Andrew Sonin, MD, FACR</i>	
Внутрименисковая киста	794
<i>Andrew Sonin, MD, FACR</i>	
Косточка мениска	795
<i>Andrew Sonin, MD, FACR</i>	
Мениски: послеоперационная визуализация	796
<i>Andrew Sonin, MD, FACR</i>	
СУХОЖИЛИЯ	
Травма четырехглавой мышцы	802
<i>Andrew Sonin, MD, FACR и Donna G. Blankenbaker, MD</i>	
Травма сухожилия надколенника	808
<i>Kirkland W. Davis, MD и Andrew Sonin, MD, FACR</i>	
Транзиторный вывих надколенника	814
<i>Andrew Sonin, MD, FACR и Donna G. Blankenbaker, MD</i>	
Бурсит «гусиной лапки»	820
<i>Andrew Sonin, MD, FACR и Donna G. Blankenbaker, MD</i>	
Травма заднемедиального угла	822
<i>Kirkland W. Davis, MD</i>	
ДРУГИЕ СТРУКТУРЫ	
Подколенная киста	826
<i>Andrew Sonin, MD, FACR и Donna G. Blankenbaker, MD</i>	
Киста межмышечковой вырезки	832
<i>Andrew Sonin, MD, FACR</i>	
Препателлярный и претибиальный бурситы	836
<i>Andrew Sonin, MD, FACR</i>	
Бурсит глубокой поднадколенниковой сумки	840
<i>Andrew Sonin, MD, FACR</i>	
Синдром медиальной складки надколенника	842
<i>Andrew Sonin, MD, FACR</i>	
Травма малоберцового нерва	846
<i>Andrew Sonin, MD, FACR</i>	
Травма подошвенного сухожилия	850
<i>Kirkland W. Davis, MD и Andrew Sonin, MD, FACR</i>	
Компартмент-синдром и грыжа мениска	854
<i>Andrew Sonin, MD, FACR и Donna G. Blankenbaker, MD</i>	

Содержание

РАЗДЕЛ 7: ГОЛЕНОСТОПНЫЙ СУСТАВ И СТОПА

ВВЕДЕНИЕ И ОБЗОР

Обзор: голеностопный сустав и стопа 860
Julia R. Crim, MD

КОСТИ

Добавочные кости голеностопного сустава и стопы 864

Julia R. Crim, MD и Donna G. Blankenbaker, MD

Перелом дистального метаэпифиза большеберцовой кости 870

Julia R. Crim, MD

Переломы лодыжек 874

Julia R. Crim, MD

Вывих голеностопного сустава 880

Julia R. Crim, MD

Фрагментирование суставных поверхностей голеностопного сустава 884

Julia R. Crim, MD и Donna G. Blankenbaker, MD

Переломы тела и отростков таранной кости 890

Julia R. Crim, MD

Переломы шейки и головки таранной кости 894

Julia R. Crim, MD

Вывих таранной кости 898

Julia R. Crim, MD

Внутрисуставной перелом пяточной кости 902

Julia R. Crim, MD

Внесуставной перелом пяточной кости 908

Julia R. Crim, MD

Перелом и вывих ладьевидной кости 912

Julia R. Crim, MD

Перелом кубовидной кости 918

Julia R. Crim, MD

Повреждение связки Лисфранка 922

Julia R. Crim, MD и Donna G. Blankenbaker, MD

Переломовывих сустава Лисфранка 926

Julia R. Crim, MD

Переломы плюсневых костей 930

Julia R. Crim, MD

Переломы и вывихи пальцев стопы 934

Julia R. Crim, MD

Стресс-переломы костей голеностопного сустава и стопы 938

Julia R. Crim, MD

Переломы костей голеностопного сустава по Салтеру–Харрису 942

Julia R. Crim, MD

Болезнь Фрейберга 946

Julia R. Crim, MD

СВЯЗКИ

Повреждение межберцового синдесмоза 948

Julia R. Crim, MD

Повреждение связок голеностопного сустава 952

Julia R. Crim, MD

Повреждение дельтовидной связки 956

Julia R. Crim, MD

Повреждение подошвенной пяточно-ладьевидной связки 962

Julia R. Crim, MD

Отрывной перелом области прикрепления верхнего удерживателя малоберцовых мышц 966

Julia R. Crim, MD

Отрыв удерживателя сгибателей 970

Julia R. Crim, MD

Повреждение связок 1-го плюснефалангового сустава 974

Julia R. Crim, MD

Повреждение связок 2–5 плюснефаланговых суставов 978

Julia R. Crim, MD

МЫШЦЫ И СУХОЖИЛИЯ

Добавочные мышцы голеностопного сустава и стопы 982

Julia R. Crim, MD

Разрыв и тендинопатия ахиллова сухожилия 986

Julia R. Crim, MD и Donna G. Blankenbaker, MD

Разрыв, ущемление или тендинопатия сухожилия длинного сгибателя большого пальца стопы 992

Julia R. Crim, MD

Разрыв или тендинопатия сухожилия задней большеберцовой мышцы 996

Julia R. Crim, MD

Разрыв или тендинопатия сухожилий разгибателей стопы 1002

Julia R. Crim, MD

Разрыв или тендинопатия сухожилий малоберцовых мышц 1006

Julia R. Crim, MD

Разрыв мышц стопы или подошвенной фасции 1012

Julia R. Crim, MD

Подошвенный фасциит 1016

Julia R. Crim, MD и Donna G. Blankenbaker, MD

ИМПИДЖМЕНТ-СИНДРОМ ГОЛЕНОСТОПНОГО СУСТАВА

Импиджмент-синдром переднего отдела голеностопного сустава 1018

Julia R. Crim, MD

Импиджмент-синдром заднего отдела голеностопного сустава 1022

Julia R. Crim, MD

РАЗЛИЧНЫЕ ПРИЧИНЫ БОЛИ В СТОПЕ

Синдром Хаглунда 1024

Julia R. Crim, MD

Синдром пазухи предплюсны 1026

Julia R. Crim, MD

Синдром канала предплюсны 1030

Julia R. Crim, MD

Нестабильность голеностопного и подтаранного суставов 1034

Julia R. Crim, MD

Содержание

Болезнь Севера **1040**
Julia R. Crim, MD

СОСТОЯНИЯ ПОСЛЕ ОПЕРАЦИЙ НА ГОЛЕНОСТОПНОМ СУСТАВЕ И СТОПЕ

**Реконструкция латеральных связок
голеностопного сустава** **1042**
Julia R. Crim, MD

**Хирургическое восстановление сухожилий
голеностопного сустава** **1046**
Julia R. Crim, MD

Ампутация стопы **1048**
Julia R. Crim, MD